

Carta científica

Ventrículo izquierdo no compactado: dos casos clínicos

Sr. editor

El ventrículo izquierdo no compactado (VINC) es una enfermedad congénita descrita recientemente, de baja prevalencia. Insuficiencia cardíaca, arritmias y fenómenos embólicos son sus formas de presentación más frecuentes. El ecocardiograma y la cardiorenancia magnética (CRM) son estudios fundamentales para su diagnóstico. El tratamiento no difiere del de otras miocardiopatías.

El propósito de este artículo es comentar dos casos clínicos con diagnóstico de VINC, su forma de presentación, diagnóstico y tratamiento.

Caso clínico 1

Hombre de 37 años, procedente de Montevideo, con antecedentes de cardiopatía en familiares de primera y segunda línea (figura 1).

Antecedentes personales de enolismo severo hasta hace cinco años, accidente cerebrovascular (ACV) cardioembólico de fosa posterior y miocardiopatía dilatada con severo compromiso de la fracción de eyección del ventrículo izquierdo (FEVI) y trombo mural apical en tratamiento con dicumarínicos. Cineangiografía sin evidencia de lesiones coronarias significativas.

Consulta por dolor en hipocondrio izquierdo de inicio agudo, permanente, y en apirexia.

Al examen: ritmo regular de 100 cpm, PA 120/80 mmHg, sin soplos ni signos de insuficiencia cardíaca. Dolor a la palpación de hipocondrio izquierdo, sin esplenomegalia. INR: 2,9.

Tomografía (TC) de abdomen: imagen hipodensa triangular compatible con infarto esplénico. Electrocardiograma (ECG): ritmo sinusal; bloqueo completo de rama izquierda. Ecocardiograma transtorácico (ETT): dilatación severa biauricular, ventrículo izquierdo (VI) dilatado, hipoquinesia difusa con severo compromiso de la función sistólica global, FEVI 15%. Probable trombo mural en apex de 16 x 24 mm, parcialmente organizado. Ventrículo derecho (VD) dilatado con función sistólica moderada a severamente disminuida. Leve regurgitación tricuspídea. Presión sistólica de la arteria pulmonar (PSAP) estimada de 56 mmHg. Escaso derrame pericárdico.

CRM: VI severamente dilatado con FEVI disminuida. VD dilatado. Insuficiencia mitral moderada;

insuficiencia tricuspídea leve. Relación VI no compactado (VINC)/VI compactado (VIC) mayor a 2,8. Ausencia de masas intracavitarias (figuras 2 y 3).

Buena evolución bajo tratamiento con inhibidores de la enzima convertidora de la angiotensina (IECA), betabloqueantes y dicumarínicos. Alta médica a los 20 días del ingreso. Se deriva a equipo de trasplante cardíaco y genetista.

Caso clínico 2

Hombre de 35 años, con antecedentes de miocardiopatía en su madre, sin antecedentes personales a destacar.

Consulta en emergencia por afasia de expresión de instalación brusca, sin cefalea y sin fiebre.

Al examen físico: afasia fluente, neologismos, cumple órdenes simples. Pares craneales sin alteraciones, sin déficit motor ni sensitivo. Apirético, taquicardia 120 cpm, PA 100/60 mm Hg, sin signos de insuficiencia cardíaca.

Resonancia magnética (RM) de cráneo: área de isquemia aguda a nivel de arteria cerebral media (ACM) izquierda con inminente transformación hemorrágica (figuras 4 y 5). ECG: ritmo sinusal, taquicárdico. ETT: miocardiopatía dilatada, FEVI: 30%. Aurícula izquierda severamente dilatada, insuficiencia mitral y tricuspídea leves. Imagen compatible con masa apical poco móvil en VI.

CRM: cardiopatía dilatada con compromiso severo de la función sistólica biventricular. VI severamente dilatado con espesor normal de sus paredes. Hipoquinesia severa difusa. Relación VINC/VIC de 2,6, y porcentaje de masa de VINC de 31%, FEVI severamente disminuida 24%. Aurícula izquierda dilatada, con insuficiencia mitral moderada. VD dilatado con hipoquinesia difusa. No se evidencian masas intracavitarias (figuras 6 y 7).

Como complicación instala flutter auricular que responde favorablemente al tratamiento farmacológico.

Dada la buena evolución se otorga alta médica con IECA, betabloqueantes y anticoagulación con dicumarínicos y se realiza interconsulta con equipo de trasplante cardíaco.

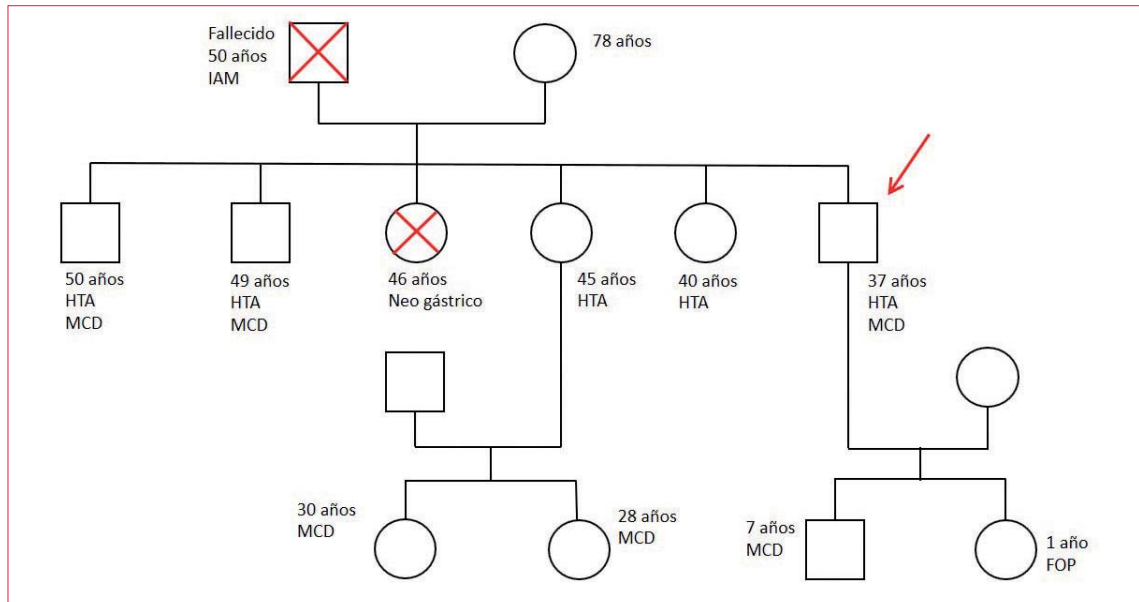
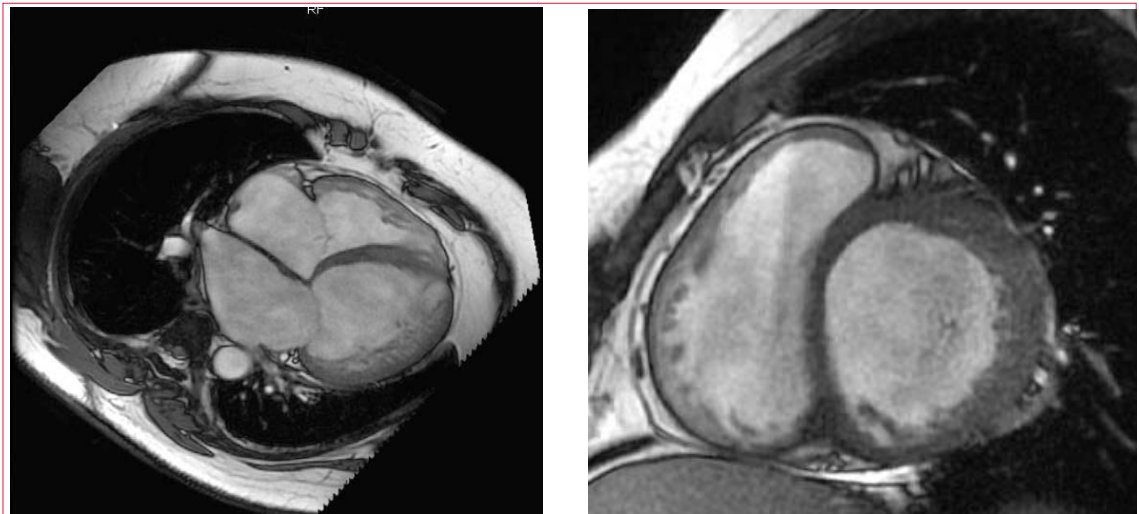


Figura 1. Familiograma del paciente. IAM: infarto agudo de miocardio; HTA: hipertensión arterial; MCD: miocardiopatía dilatada; FOP: foramen oval permeable.



Figuras 2 y 3. Imágenes de CRM. 1) Imagen en la que se observa el VI con una relación entre la capa no compactada y la compactada $> 2,3$. 2) Imagen del eje corto en la que se aprecia aumento de la capa no compactada.

Discusión

El VINC es una miocardiopatía caracterizada por el aspecto esponjiforme del miocardio, debido a una hipertrabeculación, con nichos intratrabeculares profundos que comunican con la cavidad del ventrículo izquierdo⁽¹⁻⁵⁾. Es una enfermedad reconocida recientemente; el primer caso se describió en 1984^(1,2). En 2006 fue clasificada por la American Heart Association (AHA) como una miocardiopatía primaria genética⁽⁶⁾.

Su prevalencia varía, según diferentes estudios, entre 0,05%-0,24%, siendo más frecuente en hombres y describiéndose formas familiares (33%) y es-

porádicas^(4,5). Las familiares están vinculadas a mutaciones de diferentes genes, como el de la tafazzina (G4.5), así como a alteraciones genómicas a nivel mitocondrial, citoesqueleto (α -distrobrevina) y proteínas de sarcómero^(5, 7-12). El acortamiento de la tafazzina ligado al cromosoma X (Xq28) se encuentra asociado con VINC en la población pediátrica, derivando en el síndrome de Barth (cardiomiopatía, miopatía esquelética y neutropenia)⁽⁹⁻¹²⁾. En las formas de presentación en adultos, de diagnóstico más tardío, no aparecen alteraciones cromosómicas ligadas al X, por lo que el patrón de transmisión autosómico-dominan-

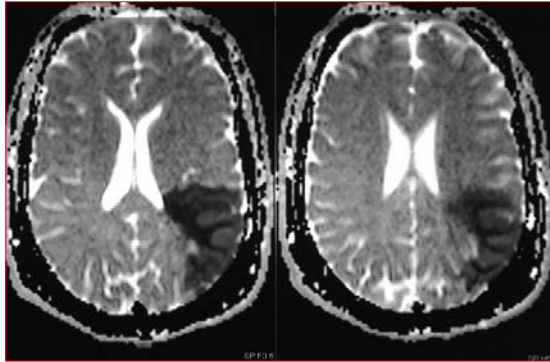


Figura 4. RM, señal T2: área de isquemia córtico-subcortical en territorio de ACM.

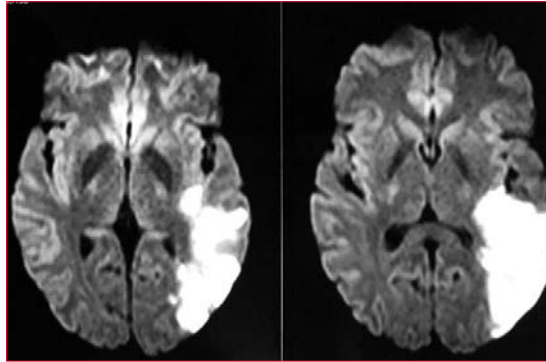
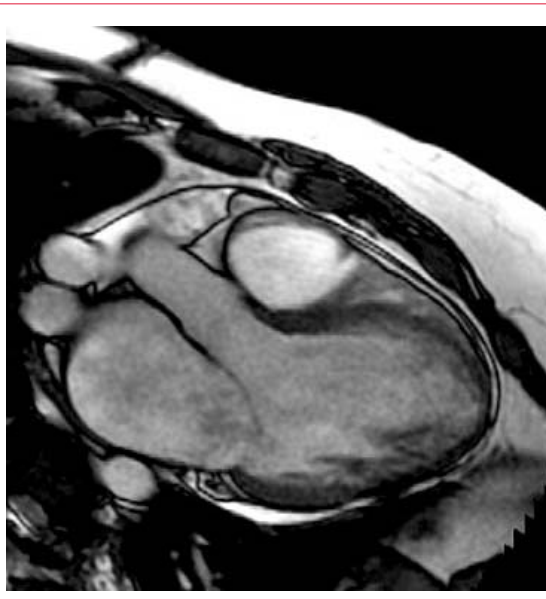
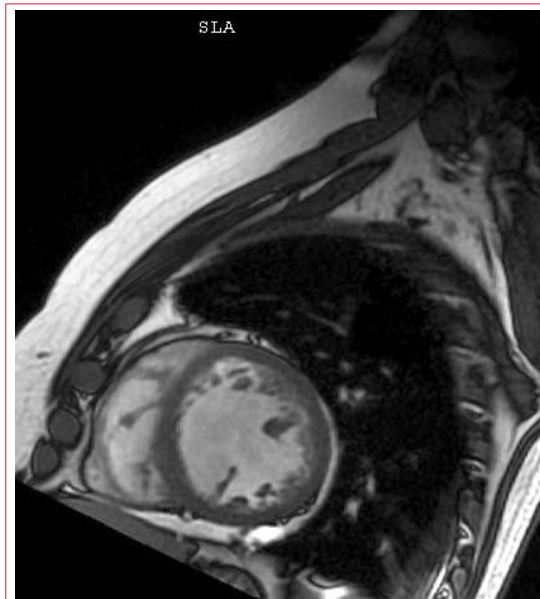


Figura 5. RM, imagen de isquemia descrita en secuencia Flair.



Figuras 6 y 7. Cardiorresonancia, aumento del miocardio no compactado en los cortes transversal y longitudinal del ventrículo izquierdo.

te parece ser el responsable en este grupo de pacientes^(9,10).

La etiopatogenia es controvertida. Se considera una anomalía congénita resultado de la interrupción del proceso de compactación normal intraútero, de una alteración adquirida secundaria a la afeción de la microcirculación o de un desorden metabólico que podría inducir isquemia o miocardiitis con aumento de la trabeculación^(3-5, 7,10).

La forma de presentación clínica es variable; los pacientes pueden permanecer asintomáticos por mucho tiempo, pudiendo comenzar con síntomas en la infancia o en la edad adulta. Es frecuente su diagnóstico durante un cribado familiar o por un hallazgo en el ecocardiograma⁽⁴⁾. Los casos analizados se presentaron como fenómenos cardioembólicos, siendo la insuficiencia cardíaca la forma de presentación más frecuente. Otras manifestaciones clíni-

cas son dolor torácico y arritmias^(4,7,10,13). Las arritmias ventriculares pueden verse hasta en un 47% y la fibrilación auricular entre 7% a 23% de los pacientes. La muerte súbita es una complicación frecuente debido a arritmias ventriculares, siendo responsable del 50% de las muertes^(5,8,12-15).

El diagnóstico se basa en estudios de imagen. El ecocardiograma es el método de elección inicial, ya que evidencia alteraciones morfológicas del VI, hipertrabeculación del miocardio, así como signos de falla sistodiastólica^(4,9,10,16,17). Se ha visto que hasta un 63% de los pacientes se presenta con una FEVI entre 10%-33% y hasta un 86% con una FEVI < 59%⁽⁵⁾. Existen múltiples criterios diagnósticos. Los criterios de Jenni y colaboradores son los más utilizados en la práctica clínica diaria (tabla 1)⁽⁵⁾. En los casos clínicos presentados los ETT no fueron concluyentes para el diagnóstico de VINC, por lo que se solicitó CRM, obte-

Tabla 1. Criterios diagnósticos ecocardiográficos y por cardiiorresonancia propuestos por diferentes grupos de investigadores internacionales^(3,5,10,12-14,16).

| Criterios ecocardiográficos | |
|-------------------------------------|---|
| Chin et al (8 pacientes) | Presencia de tejido no compactado - compactado Radio X/Y $\leq 0,5$ X = distancia desde la superficie del epicardio hasta inicio de las trabéculas Y = epicardio a fin de las trabéculas |
| Jenni et al (34 pacientes) | Presencia de tejido no compactado - compactado Evidencia Doppler de recesos intertrabeculares que se llenan con sangre ventricular NC/C ≥ 2 (relación tejido no compactado/compactado) |
| Stöllberger et al (62 pacientes) | Más de tres trabeculaciones que protruyen desde la pared del VI a los músculos papilares Evidencia Doppler de recesos intertrabeculares que se llenan con sangre ventricular NC/C ≥ 2 |
| Criterios por cardiiorresonancia | |
| Peterson et al (7 pacientes) | Presencia de tejido no compactado-compactado Radio NC/C $> 2,3$ |
| Jacquier et al (16 pacientes) | Masa ventricular izquierda trabeculada $> 20\%$ de la masa global del VI. |

niendo el diagnóstico correcto. La CRM tiene un poder superior al ecocardiograma para el diagnóstico y la valoración del compromiso anatómico, así como para detectar la presencia de trombos intramurales y apicales^(5,17).

Según los criterios de Peterson (tabla 1), una relación de miocardio no compactado versus compactado $> 2,3$ medido en diástole tiene una sensibilidad de 86% y una especificidad de 99% para el diagnóstico^(7-11,12-15,17).

Recientemente, el Colegio Americano de Cardiología recomendó que para realizar el diagnóstico de VINC deben cumplirse los criterios ecocardiográficos de Jenni más los criterios de CRM de Jacquier, en presencia de uno de los siguientes: VINC diagnosticado en un familiar, alteraciones de la motilidad regional en la pared miocárdica, complicaciones como falla cardíaca, arritmia o tromboembolismo, o ser portador de una mutación genética asociada con VINC⁽¹⁴⁾.

En cuanto al manejo terapéutico, los pacientes asintomáticos, que fueron diagnosticados durante cribado familiar o ecocardiograma, y que presentan FEVI normal, no requieren tratamiento, pero se debe realizar seguimiento^(3,16).

El tratamiento de la falla cardíaca en pacientes con VINC no difiere de las pautas de tratamiento habitual para pacientes con insuficiencia cardíaca de otra etiología, al igual que el manejo de las arritmias supraventriculares asociadas a miocardiopatías^(4-7,16).

En pacientes con compromiso de la FEVI $< 35\%$, con episodios de taquicardias ventriculares monomorfas o de fibrilación ventricular, existen diferentes opiniones y los datos son controvertidos, pudiendo realizarse prevención secundaria con terapia de resincronización y cardiodesfibriladores implantables^(4,15,16).

Algunos autores proponen anticoagular a todos los pacientes con VINC y compromiso de la FEVI, y otros solo a pacientes con fibrilación auricular, fenómenos embólicos previos o trombos documentados intracavitarios^(4,5,7,16).

En los casos de insuficiencia cardíaca severa debe considerarse el trasplante cardíaco. Una serie publicada reunió un total de 113 pacientes en el período 2000-2013, siendo el 71% sometido a trasplante cardíaco. La mayoría ingresó a la lista de trasplante en la infancia-adolescencia, siendo la edad promedio de 16 años, predominando el sexo masculino (55%). Las tasas de supervivencia postrasplante son similares a los trasplantados cardíacos por otras etiologías⁽¹⁸⁾.

El pronóstico de la enfermedad depende de la clase funcional de la cardiopatía. A los 3,7 años de diagnosticado, el 47% de los pacientes fue trasplantado o falleció⁽⁷⁾. Son factores de mal pronóstico: bloqueo completo de rama izquierda, mayor grado de compromiso del volumen de fin de sístole/diástole y falla cardíaca en clase funcional III/IV de la New York Heart Association^(7,8).

Bibliografía

1. **Engberding R, Bender F.** Identification of a rare congenital anomaly of the myocardium by two-dimensional echocardiography: persistence of isolated myocardial sinusoids. *Am J Cardiol.* 1984; 53(11):1733-4.
2. **Chin TK, Perloff JK, Williams RG, Jue K, Mohrmann R.** Isolated noncompaction of left ventricular myocardium. A study of eight cases. *Circulation* 1990; 82(2):507-13.
3. **Gati S, Rajani R, Carr-White G, Chambers JR.** Adult left ventricular noncompaction. *JACC Cardiovasc Imaging* 2014;7(12):1266-75.
4. **Sarma C, Chana A, Elkayam U.** Left Ventricular Noncompaction. *Progress in cardiovascular Diseases.* 2010; 52: 264-273
5. **Trespalcios E, Mejía A, Senior JM, Bergmark B.** Ventrículo izquierdo no compactado. *Acta Médica Colombiana* 2011; 36(4): 187-95.
6. **Maron B, Towbin J, Thiene G, Antzelevitch C, Corrado D, Arnett D, et al.** Contemporary definitions and classification of the cardiomyopathies: an American Heart Association scientific statement from the council on clinical cardiology, heart failure and transplantation committee; quality of care and outcomes research and functional genomics and translational biology interdisciplinary working groups; and council on epidemiology and prevention. *Circulation.* 2006; 113(14):1807-16.
7. **Enríquez A, Baeza R, Gabrielli L, Córdova S, Castro P.** Miocardiopatía no compactada: una serie de 15 casos. *Rev Med Chile* 2011; 139 (7): 864-71
8. **Correa C, Lescano L, Gallo P, Barreto R, Nuñez F.** Ventrículo izquierdo no compactado. *Rev Fed Arg Cardiol.* 2009; 38 (2):86-91.
9. **Jenni R, Oeschlin E, Van Der Loo B.** Isolated ventricular non-compactation of the myocardium in adults. *Heart* 2007;93 (1): 11-5
10. **Oeschlin E, Jenni R.** Left ventricular non-compactation revisited: a distinct phenotype with genetic heterogeneity?. *Eur Heart J.* 2011;32(12): 1446-56.
11. **Pignatelli RH, McMahon CJ, Dreyer WJ, Denfield SW, Price J, Belmont JW, et al.** Clinical characterization of left ventricular noncompaction in children: a relatively common form of cardiomyopathy. *Circulation* 2003; 108 (21):2672-8.
12. **Iglesias LM.** Miocardiopatía no compactada: una enfermedad en busca de criterios. *Rev Esp Cardiol.* 2008;61(2):112-5.
13. **Jerez A, Echeverría S, Guevara G, Aleaga E, González A.** Miocardiopatía por ventrículo no compactado. Acerca del diagnóstico, exámenes complementarios y errores diagnósticos. *Rev Cubana Cardiol Cir Cardiovasc.* 2015; 21(4): 1561-293
14. **García-Pavía P, De la Pompa JL.** Left ventricular noncompaction. A genetic cardiomyopathy looking for diagnostic criteria. *J Am Coll Cardiol.* 2014; 64(19):1981-3.
15. **Pallixón O, Gastaldi L, Bonelli J, Catalano A, Tissera G, Watchsmuth C, Marino M.** Trastornos del ritmo cardíaco en ventrículo izquierdo no compactado aislado. Breve revisión de la literatura a propósito de una casuística. *Rev Fed Arg Cardiol.* 2015; 44(1):57-61.
16. **Pallixón O, Gastaldi L, Bonelli J, Catalano A, Tissera G, Watchsmuth C, et al.** Trastornos del ritmo cardíaco en ventrículo izquierdo no compactado aislado. Breve revisión de la literatura a propósito de una casuística. *Rev Fed Arg Cardiol.* 2015; 44(1):57-61
17. **Calvillo P, Martí-Bonmatí L, Chaustre F, Roldán I, Mora V, Peláez A, et al.** Cuantificación de la función, perfusión y realce tardío del ventrículo izquierdo no compactado mediante resonancia magnética. *Radiología.* 2009; 51(1):45-56.
18. **Al-Kindi S, El-Amm C, Ginwalla M, Hoit BD, Park SJ, Oliveira GH.** Heart transplant outcomes in patients with left ventricular non-compactation cardiomyopathy. *J Heart Lung Transplant.* 2015;34(6): 761-5.